

アキレス腱断裂には高頻度に下肢静脈血栓が合併する！

High incidence of deep venous thrombosis associated with achilles tendon rupture

聖隷浜松病院 スポーツ外傷外科

小林良充 船越雄誠 大城朋之
北原圭一郎

聖隷浜松病院 整形外科

高橋祐樹 井上善也 森 諭史
鈴木歩実 林 和憲 大西和友
田中健太郎

2009年にアキレス腱縫合術14例(男9例,女5例,29歳~73歳,平均43.6歳),保存的治療11例(男8例,女3例,33歳~86歳,平均53.9歳)に対し,静脈エコー検査を行った。うち22例は加療する前にエコー検査を行い,7例31.8%にアキレス腱断裂側の下腿静脈血栓を認めた。加療前に血栓がなかった症例のうちの6例(3例は保存的治療)は,後日の検査で血栓の形成が確認された。結果的に縫合群14例中5例,保存群11例中9例に血栓を認めた。縫合群のうちシーネで固定し術後翌日から可動域訓練を試みた8例中,2例25%,術後ギプス固定(平均3週間)した2症例中1例に術後血栓が発生していた。血栓発生部位は13例81.3%がヒラメ筋静脈,もしくはヒラメ筋静脈を含めた下腿静脈であった。

アキレス腱断裂に高頻度の下肢静脈血栓が合併するのは,ヒラメ筋の短縮にともない,ヒラメ筋静脈が偏移短縮し,下肢を固定する以上の血流のうっ滞が起こるためと考えた。

【はじめに】

アキレス腱断裂は整形外科の診療で最も遭遇する外傷のひとつであり,手術療法,保存的治療ともに良好な成績が報告されている。アキレス腱断

裂の治療上の関心は,もっぱら手術療法と保存的治療の優劣や縫合の方法などである。アキレス腱断裂の治療,特に保存的治療は一定期間の固定を施す。下肢を固定することは重篤な結果を招くおそれのある血栓症を惹起する可能性があるが,アキレス腱断裂に伴う血栓症についてはほとんど問題視されてこなかった。

筆者らは2008年にアキレス腱断裂術後7週間で肺塞栓を起こし,その対処に苦慮した¹⁾。その経験から血栓発生予防の目的で2009年度以降ルーチンにエコー検査を行なっている。

今回,2009年度のアキレス腱断裂に伴う下肢静脈血栓の発生率を報告し,文献的考察を加えた。

【対象と症例】

対象は,2009年の1年間に加療したアキレス腱断裂症例27例のうち,時間外受診し同日に手術を行ない他医で術後の加療を行った2例を除いた,アキレス腱縫合術14例(男9例,女5例,29歳~73歳,平均43.6歳),保存的治療11例(男8例,女3例,33歳~86歳,平均53.9歳)の計25例である。手術例は全例スポーツ活動中に発生し,保存的治療例のうち8例はスポーツによる受傷で,ほか3例は転倒が原因であった。時間外に受診し,その

Key words : アキレス腱断裂(achilles tendon rupture), 血栓(thrombosis), ヒラメ筋(soleus muscle)

まま保存的治療を行った3症例を除いた22例は、初診当日にエコー検査を行った。加療開始後1、2週間の間隔をおいてエコー検査を外来受診時のギプス更新時などに行ない、荷重段階で血栓の進行がないと判断した時点で終了とした。

手術療法か保存的治療を行うかの選択は、それぞれの治療法の長所と短所を説明したうえで患者本人の希望によった。保存的治療は尖足位で膝下ギプス固定後1週間から2週間前後で更新し、計4週間前後のギプス固定後、アキレス腱用短下肢装具を装着して荷重を開始した。手術療法はマルチ法²⁾で縫合し、前半の5例が平均14日間の膝下ギプス固定後、可動域訓練とアキレス腱用短下肢装具を装着し荷重を行った。後半の9例は術後シーネ固定とし、手術翌日から可動域訓練を試み、術後2週間前後でアキレス腱用短下肢装具を装着し荷重を開始した。

【結 果】

手術もしくは保存的治療前にエコー検査を行った22例中7例(31.8%)に下腿静脈の血栓を認めた。受傷当日にエコー検査を実施した症例は1例で血栓はなく、受傷翌日は10例のうち3例に血栓がみられ、受傷2日は4例中2例、3日は5例中2例に血栓を認めた(図1)。加療前エコー検査で血栓がなかった症例のうち6例は、後日のエコー検査で血栓が確認された。経過観察時における血

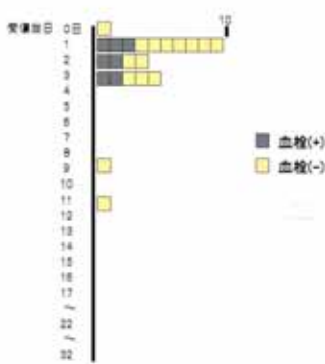

図1. 加療前の血栓発生状況

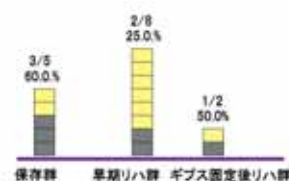


図2. 加療前血栓がみられなかった症例の血栓発生

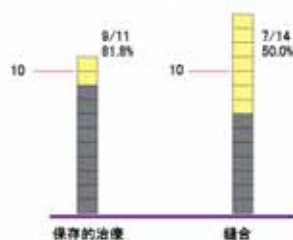


図3. 保存的治療群と縫合群における血栓の有無
血栓発見時期は、保存的治療例が、受傷後9, 13, 17日、縫合例が9, 12, 32日であった。経過観察中に保存的治療で5例中3例に血栓が発生しており、縫合後ギプス固定を施した2例中1例、シーネ固定を施し早期に可動域訓練を試みた8例中2例に血栓が発生した(図2)。

結果的に手術群14例中7例50.0%に、保存的治療群11例中9例81.8%に血栓を認めた(図3)。膝窩静脈の遠位に血栓形成がみられた保存的治療例(症例1)以外の血栓症例は下腿静脈内に限られ、うち13例(81.3%)がヒラメ筋静脈、もしくはヒラメ筋静脈を含めた下腿静脈での発生であった。健側下肢に血栓はみられなかった。血栓を合併した全症例に腫脹や痛みなどの血栓症を疑わせる臨床所見はなかった。

血栓例のうち前半の6例は循環器科と相談の上、抗凝固療法を行い、後半の10例は抗凝固療法を行わず経過観察とした。抗凝固療法を行わなかった1例は末梢に血栓が拡大し、抗凝固療法を行った。

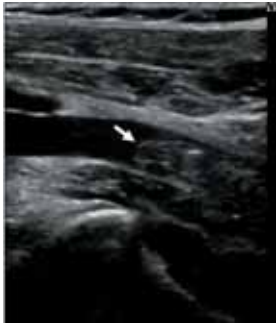

図4. 症例1 33歳 男
受傷から28日後の静脈エコー。
矢印は膝窩静脈内血栓を示す。

【症例呈示】

症例1 33歳 男 身長175cm, 体重65kg.
既往歴：特記事項はなかった。20歳から1日10本程度の喫煙。

現病歴：バスケットで左アキレス腱を断裂した当日に当院救急部に受診し尖足位で膝下ギプス固定を行なった。受傷後12日でギプスを更新し、受傷後21日で再度巻き替え、受傷後28日に短下肢装具を着用するとともにエコー検査を行った。下腿静脈から膝窩静脈に広範囲の血栓が確認され(図4)、循環器科に相談の上、ワーファリンの服用となった。下腿の浮腫や圧痛はみられなかった。初回エコー検査から8日後の再エコー検査では血栓の中核への進展は認めなかったが、腓骨静脈内血栓が増しており、血管径の拡大がみられた。

その後転勤先の病院で抗凝固療法を継続し、受傷後9ヵ月のエコー検査で血栓が消失、抗凝固治療を中止した。

症例2 29歳 男 身長174cm, 体重72kg.
既往歴：特記事項はなかった。喫煙歴はない。
現病歴：バレーボールで左アキレス腱を断裂した2日後に当院を受診した。初診日にマルチ法による縫合を行い、シーネ固定とし、術後翌日から他動可動域訓練を試みた。術後12日目からアキレス腱用短下肢装具を装着して部分荷重を開始した。術前および術後5日目に行ったエコー検査で異常はなかったが、術後12日目の検査でヒラメ静脈に長さ15mmの血栓を認めた。その後2回エコーを試みたが血栓に変化なく、エコー検査を終了した。

術後12週で軽いジョグを開始した。術後16週で20分ほどのジョグを行えるようになった。

【考 察】

DVTの診断には静脈造影がゴールデンスタンダードとされてきたが、造影剤を使用する侵襲性やヒラメ筋静脈血栓の診断が難しいなどの問題があった。静脈エコー検査は、ヒラメ筋静脈血栓の描出に優れ、かつ他の診断法と比べ侵襲がなく、いつでもどこでも行える利便性を有しており、現在では造影CTとならびDVT診断のゴールデンスタンダードとなっている³⁾。

アキレス腱断裂に合併する下肢静脈の血栓発生率は、Lapidusらは35%⁴⁾、Nilsson-Helanderらは34%⁵⁾と報告している。いずれも加療後の定期的なエコー検査によるものである。これらはアキレス腱断裂3例に1例という高頻度の発生率を示しているが、当院の結果はさらに高い値であった。なぜ欧米との発生率に差があるかはわからないが、アキレス腱断裂は下腿血栓を高頻度で伴うという点で共通の認識である。著者らはいずれ症例数を増して再報告する予定である。

Lapidusらは足関節脱臼骨折の術後例の血栓合併率が固定を除去した際に行った静脈造影で、低分子ヘパリン投与群が21%、プラセボ群は28%と報告しており⁶⁾、当院でも2007年から2009年足関節脱臼骨折手術例のうち、下腿痛や腫脹など所見がある21例に対しエコー検査を行ない、4例(19%)に下腿血栓を見出した。明らかにアキレス腱断裂群に血栓発生率が多い。

ヒラメ筋は筋内静脈にプールした静脈血を筋ポンプ作用により右室へ灌流させる役目を担っている。そのためヒラメ筋静脈は拡張しやすく、血液がたまりやすい構造になっており、静脈血の灌流を筋ポンプ作用に頼っている。固定などで下腿を動かさなかった場合などは筋ポンプ作用が働かずヒラメ筋静脈内に血液が貯留することになり、血栓惹起の原因となる⁷⁾。アキレス腱断裂例にヒラメ筋静脈血栓を高頻度に合併するのは、断裂によりヒラメ筋が短縮、筋緊張が全く消失するとともに筋内の静脈も短縮偏位し、単に下肢を固定する

以上の血流のうっ滞が起こるためと考えた。

下腿静脈，特にヒラメ筋静脈から中枢側へ二次的に進展した血栓は，血管腔内に浮遊するようなフリーフロート血栓と呼ばれる形状を呈しやすい。これは容易に遊離し，肺塞栓の原因になるとされている³⁾⁷⁾。今回の症例群で経過観察中に血栓が中枢へ進展した例はなかったが，下腿静脈から中枢へ血栓が進展する率は4%⁸⁾，23%⁹⁾，28%¹⁰⁾，38%¹¹⁾と決して低くない数値が報告されている。われわれは下腿静脈血栓を近位型血栓，さらには肺塞栓症の前駆段階ととらえ⁷⁾，頻回にエコー検査を行い，血栓が中枢へ拡大しつつある症例には抗凝固療法を行なう必要があると考えている。

保存的治療群の血栓発生率が80%と予想を越えて高く，縫合術の術後血栓発生率が低かったのは，長期固定の有無だけでなく断端部の縫合によりヒラメ筋が正常にちかい緊張を保てることも一因と考える。

アキレス腱断裂治療において手術療法が保存的治療より優る点として，再断裂が少ないことや早期運動が可能であることがあげられているが，血栓発生率の点から手術療法が勧められる。また縫合術例では可及的に早く可動域訓練を行うことが望ましい。

アキレス腱断裂後早期に静脈血栓を合併していることは，縫合術の際に中枢側へ血栓が進展していることも考えられ，駆血操作や駆血解除，ギプス除去後の理学療法開始時に血栓が遊離する可能性が示唆される。

加療前加療後の定期的なエコー検査による血栓の有無，血栓の進展状況の把握は必須と思われる。エコー検査の間隔については今後の検討課題であ

表 1

- 1:加療前後の定期的な下肢静脈エコー検査により，
 - ①血栓の有無
 - ②血栓の進行性 を確認する。
少なくとも部分荷重歩行ができるまではエコー検査を続ける。
- 2:ヒラメ筋静脈などの下腿静脈内に血栓がとどまっている例では理学療法を継続し、抗凝固療法を行わない。
- 3: ①血栓が中枢に進展傾向にある
 - ②症候性
 - ③膝窩静脈を含めた中枢側に血栓が存在する例
これらは理学療法を中止し、抗凝固療法を考慮する。

るが，数日で中枢型まで進行した症例も報告されており⁸⁾⁹⁾¹⁰⁾，理想的には週2回は必要であろう。

現在，血栓が下腿静脈内にとどまっている場合は理学療法を中止することなく経過をみている。血栓が拡大，とくに中枢へ進展しつつある症例や症候性の症例には抗凝固療法を行うとともに理学療法の一時的休止を考えている(表1)。

【まとめ】

アキレス腱断裂，特に保存的治療例に下腿静脈血栓を高頻度に合併していた。肺塞栓に進行する可能性もあり，その対策が必要である。

【引用文献】

- 1) 小林良充，船越雄誠，高橋祐樹他：アキレス腱断裂術後に肺塞栓を発症した1例。静岡整形誌.2010；1：34-36.
- 2) Marti RK,van der Werken C,Schutte PR,et al.:Operative repair of ruptured Achlilles tendon and functional aftertreatment 1-Acute rupture. Neth J Surg 1983；35：61-64.
- 3) 榛沢和彦：下肢静脈エコーの実際。血栓止血誌2008；19：39-44.
- 4) Lapidus L J,Rosfors S,Ponzer S,et al.: Prolonged thromboprophylaxis with Dalteparin after surgical treatment of Achilles tendon rupture: a randomized placebo-controlled study. J Orthop Trauma 2007；21：52-57.
- 5) Nilsson-Helander K,Thurin A,Karlsson J, et al.:High incidence of deep venous thrombosis after Achilles tendon rupture: a prospective study. Knee Surg Sports Traumatol Arthrosc 2009；17：1234-1238.
- 6) Lapidus L J, Ponzer S, Elvin A, et al.: Prolonged thromboprophylaxis with Dalteparin during immobilization after ankle fracture surgery: a randomized placebo-controlled, double-blind study. Acta Orthop 2007；78：528-535.

- 7) 呂彩子：肺血栓塞栓症の病因としての深部静脈血栓症—ヒラメ筋静脈の重要性—整形外科診療における肺血栓塞栓症—患者救済と法的問題点—鳥富康充, 富士武史 編 ライフサイエンス出版；2009. p.2-6.
- 8) Masuda EM, Kessler DM, Kistner RL et al.: The natural history of calf vein thrombosis: Lysis of thrombi and development of reflux J Vasc Surg 1998 ; 28 : 67-73.
- 9) Labropoulos N, Kang SS, Mansour MA, et al.: Early thrombus remodelling of isolated calf deep vein thrombosis. Eur J Vaso Endovasc Surg. 2002 ; 23 : 344-348.
- 10) Lohr JM, James KV, Deshmukh RM, et al.: Calf vein thrombi are not a benign finding. Am J Surg 1995 ; 170 : 86-90.
- 11) Krupski WC, Bass A, Dilley RB et al.: Propagation of deep venous thrombosis identified by duplex ultrasonography. J Vasc Surg 1990 ; 12 : 467-474.